Aus dem pathologischen Institut des Landeskrankenhauses Braunschweig.

Ueber die intraligamentäre Gravidität

mit Darstellung eines weiter vorgeschrittenen Falles.

Inaugural-Dissertation

zur Erlangung der

Medizinischen Doktorwürde

an der

Universität Göttingen

vorgelegt von

Willi Albrecht
Dieckow (Neumark).

Tag der Promotion: 22 Juni 1928.

Gedruckt mit Genehmigung
der
Medizinischen Fakultät Göttingen.

Referent: Professor Schultze, Braunschweig.
Korreferent: Professor Martius, Göttingen.

Bei der Graviditas extrauterina, derjenigen Anomalie, bei welcher ein befruchtetes Ei sich außerhalb der Gebärmutter eingenistet und weiter entwickelt hat, unterscheiden wir, je nach den verschiedenen Möglichkeiten der Einnistungsstelle, verschiedene Formen:

Das Ei kann auf seiner Wanderung durch die Tuben irgendwo aufgehalten werden und sich hier weiter entwickeln (tubare Gravidität) oder es kann noch — ehe es aus dem Graaf'schen Follikel ausgeschlüpft ist — befruchtet worden sein und nun in dem Graaf'schen Follikel seine Weiterentwicklung nehmen (Ovarialgravidität), oder es ist zwar aus diesem ausgetreten, aber nicht in die Tube, sondern auf das freie Peritoneum zu liegen gekommen und hat sich hier weiter entwickelt (Abdominalgravidität). Nach dem Sitze unterscheidet man bei der Eileiterschwangerschaft 3 Formen: Am häufigsten inseriert sich das Ei im äußersten erweiterten Teil des Tubenrohres — Graviditas ampullaris. Dieser steht an Frequenz nur wenig die Entwicklung im mittleren, engen Stück der Tube nach — Graviditas isthmica. Nur selten kommt es zur Einbettung in dem die Uteruswand durchbohrenden innersten Abschnitt des Eileiters, die zur Graviditas interstitialis führt. Inseriert sich das Ovulum im Tubentrichter nahe dem Ostium abdominale, so wird bei zunehmender Vergrößerung ein Teil des Eisackes in die Bauchhöhle hineinragen und mit den benachbarten Abschnitten der Beckenserosa, mit Netz oder Darm durch fibrinöse Ausschwitzungen verkleben. Diese Unterart der ampullären Schwangerschaft, bei der sich also das Ei zum Teil in der Tube, zum Teil in der Bauchhöhle befindet, heißt Graviditas tuboabdominalis. Zeigt bei der Graviditas interstitialis das Ei die Tendenz, sich gegen die Uterushöhle zu entwickeln, so daß sich das Ostium uterinum der Tube unter dem Drucke des Eisackes öffnet und dieser wie aus einem seitlichen Divertikel in das Cavum uteri hineinragt, so spricht man von einer Graviditas tubouterina. Bei der Graviditas isthmica bildet der Fruchtsack eine spindelförmige oder auch kugelige Auftreibung des Tubenrohres und wächst gewöhnlich nach oben gegen die freie Bauchhöhle zu aus. Dabei wird das breite Ligament nachgezogen und es entsteht ein gestielter, frei beweglicher Tumor; andererseits kann sich der Fruchtsack sowohl bei der tubaren, als auch bei der ovariellen Gravidität nach unten in das Lig. latum hinein ausbreiten. Es werden

dann die beiden Blätter des Ligamentes entfaltet, die aufgeblähte Tube bezw. der aus den ovarialen Elementen hervorgehende Fruchtsack gräbt sich tief in das Beckenbindegewebe ein, so entstehen im Großen ähnliche Verhältnisse, wie bei intraligamentären, cystischen Ovarial- resp. Parovarialtumoren. In diesem Falle nun ist es der Fruchtsack, welcher breit im Beckenzellgewebe sitzt und nur zum kleineren Teil nach oben zu vom Peritoneum bedeckt ist. Diese Form der ektopischen Schwangerschaft bezeichnet man als Graviditas intraligamentosa.

Die Frage der intraligamentären Entwicklung ektopischer Schwangerschaften war ein viel umstrittenes Gebiet in der Gynäkologie. Während ein Teil hervorragender Forscher auf Grund ihrer Beobachtung an einem reichen Material zur Ansicht kam, daß jede Extrauteringravidität, wenn sie den vierten Schwangerschaftsmonat ohne Unterbrechung bestand, unter allen Umständen eine intraligamentäre Enwicklung erfahren müßte (Lawson Tait), widersprachen andere Autoren. Extreme Meinungen prallten aufeinander. Küstner stellte in einer Serie von 107 operierten Fällen extrauteriner Schwangerschaft, welche er im Jahre 1899 veröffentlichte, auch nicht einen einzigen Fall intraligamentärer Entwicklung fest. Aehnliche Erfahrungen machten auch andere Operateure. Küstner glaubte, daß die intraligamentäre Entwicklung vielleicht einem Zufall zur Last falle, und er gibt ihre Existenzmöglichkeit zwar zu, hält jedoch zum mindesten einen nicht unbeträchtlichen Teil der Beobachtungen für diagnostischen Irrtum, insofern, als häufig eine intraligamentäre Entwicklung vorgetäuscht wird durch Verwachsung im hinteren Ligamentblatt, so daß viele sogen. intraligamentäre Entwicklungen nur pseudointraligamentäre Entwicklung darstellen.

Erst in neuerer Zeit ist, vielleicht angeregt durch diesen Streit (hie „intraligamentär", hie „pseudointraligamentär"), die Aufmerksamkeit der Fachleute auf die Tatsachen gelenkt worden, und es hat die Tatsächlichkeit des Vorkommens einer intraligamentären Gravidität durch die Veröffentlichung einer Anzahl offenbar genau geprüfter Fälle der letzten Jahre so gut wie allgemeine Anerkennung gefunden. Die Untersuchungen von Werth haben ergeben, daß die Tubenschwangerschaft, wenn sie nicht in früher Zeit zur Tubenruptur führt, durch Hypertrophie und Dehnung der Tubenwand zwischen die Ligamente durch Auseinanderdrängung der Peritonaealblätter rein intraligamentär weiter wachsen kann. Fälle von Bumm, Zweifel, Engelking und in neuester Zeit von Höhne bestätigen die Tatsache, daß sowohl Schwangerschaft in der Tube, als auch die seltenere des Eierstockes in allen Wachstumstadien zur intraligamentären Entwicklung der Frucht führen kann; ja, daß sogar die intraligamentäre Entwicklung einen gewissen Schutz für die

vorzeitige Unterbrechung der Gravidität darstellt und sie in gewissem Grade verhindert, weil das intraligamentäre Wachstum ein nicht zu unterschätzender Schutz für den Fruchtsack bedeutet.

Der erste Fall von intraligamentärer Gravidität ist 1818 von Loschke beschrieben, die richtige Deutung jedoch ist zuerst von Litzmann gegeben worden. Während einige Autoren annahmen, daß mit der intraligamentären Eientwicklung stets eine vorausgegangene Ruptur der unteren, dem Zwischengewebe des Ligam. latum zugekehrten Wand der Tube verbunden sei (Lawson Tait), äußerte jener die klare, von anderen Forschern unterstützte Anschauung, daß es sich häufig nur um einen einfachen Dehnungseffekt bei völlig erhaltener Kontinuität des Fruchtsackes handele. Lichtenstein hat neuerdings versucht, eine Klärung der Verschiedenheit der ektopischen Schwangerschaften dadurch zu geben, daß er ein gewisses gesetzmäßiges Wachstum anzunehmen geneigt ist. Bei mehreren Fällen von Tubenschwangerschaft hat er ein erheblich fortgeschrittenes Wachstumstadium gesehen bei einem ganz bestimmten Sitz der Placenta. In diesen Fällen inserierte die Placenta derart, daß sie ihren Sitz an der Basis der Tube hatte. Die Placenta hat im groben vier Möglichkeiten, sich in der Tube einzupflanzen: Sie kann an der Basis, d. h. dem innerhalb des Lig. latum liegenden Teil der Tube liegen, sie kann seitlich (oder aequatoriotrop) oder sie kann der Basis gegenüber (oder akrotrop) anhaften. Die aequatoriotrope und die akrotrope Einpflanzung wird bald zur Tubenruptur führen müssen, weil die Hypertrophie des muskulären Anteils der Tube mit der Wachstumsgeschwindigkeit des Eies, wie dies im Uterus vor sich gehen kann, nicht Schritt hält. Anders bei der basiotropen Entwicklung der Placenta. Hier wird, besonders dann, wenn die aggressive Kraft der Chorionzotten nicht sehr groß ist, das Tubenrohr zwar durchbrochen, aber doch nur in einem Maße, daß es der wachsenden Placenta möglich ist, sich nach Auseinanderdrängen des Lig. latum weiter zu entwickeln, so daß es häufig nicht zu schwerer Ernährungsstörung kommt, welche den Tod des Eies im Gefolge haben muß. Das Zustandekommen des intraligamentären Wachstums des Eies infolge basiotroper Placentation führt man im allgemeinen darauf zurück, daß das Auseinandergedrängtwerden der peritonealen Duplikatur des Lig. latum als Folge des zentrifugal gerichteten Wachstumsimpulses der Placenta aufzufassen sei, was ohne weiteres einleuchtend ist. Auch Höhne stellt sich das subperitonaeale Vordringen des Eies nach der eben geschilderten Möglichkeit vor; er vermutet jedoch, daß bei der intraligamentären Gravidität die Eieinbettung garnicht einmal im eigentlichen Tubenlumen, sondern vielmehr in sich bis ins intraligamentäre Bindegewebe hinein erstreckende Abzweigungen der Tubenlichtung stattfindet. Lichtenstein macht die basiotrope Placentation nicht allein für die Entstehung

der intraligamentären Gravidität verantwortlich, sondern sieht in jener auch die Hauptvorbedingung für das günstige Fortbestehen dieser Graviditäten in die zweite Hälfte der Tragzeit hinein und vergleicht die basiotrope Plazentation mit der fundalen bei der normalen Intrauteringravidität. Und zwar kann die basiotrope Plazentation die Frage, weshalb bei den intraligamentären Graviditäten vorgeschrittener Monate die Schwangerschaft nicht schon früher durch Abort oder Ruptur ein vorzeitiges Ende fand, dahin erklären, daß die Zotten bei ihrem Vordringen ins mütterliche Gewebe eben nirgends an die Oberfläche gelangten. Werth nimmt zwar bei der Besprechung der intraligamentären Gravidität an, daß sie deshalb so selten sei, weil sie in der Regel durch Arrosion größerer Gefäße unterbrochen würde, eine Auffassung, die Höhne ablehnt. Wahrscheinlich finden bei den Extrauteringraviditäten mit basiotroper Plazentation im Verlaufe ihrer Entwicklung doch weniger und geringfügigere Blutungen statt, als bei den übrigen ektopischen Schwangerschaften, und da das Ei zu seiner Einnistung und später zum Aufbau seiner Placenta eines bindegewebigen Bettes bedarf, ist die Annahme berechtigt, daß seine Fortentwicklung da mehr Aussicht auf Erfolg hat, wo derartiges Gewebe einigermaßen ausreichend zur Verfügung steht. Das ist aber an der ligamentären Ansatzstelle der Tube und des Ovars mehr der Fall als an jeder anderen Stelle dieser ungeeigneten Eihalter. Das geringe Vorkommen weiter vorgeschrittener intraligamentärer Schwangerschaften muß wohl mit der offenbaren Seltenheit des basiotropen Plazentationsmodus begründet werden.

Was das zahlenmäßige Vorkommen der intraligamentären Gravidität anbelangt, so kann man, wenn auch keine zusammenhängende Statistik vorliegt, doch so viel sagen, daß sie an Zahl hinter der rein tubaren ganz unverhältnismäßig weit zurücksteht, ja, auch seltener zu beobachten ist, als die rein ovarielle, jedoch unter Zugrundelegung der bis in die letzten Schwangerschaftsmonate gediehenen Extrauteringraviditäten, sowohl die rein tubare, die dann zu den großen Seltenheiten gehört, als auch die rein ovarielle an Zahl überwiegt, aber wiederum gegen die sekundär abdominelle beträchtlich in den Hintergrund tritt. Hierbei sind die Pseudointraligamentärschwangerschaften, die fast alle tubaren Ursprungs sind, zu den rein tubaren gerechnet worden.

Seitdem die Verschiedenartigkeit der anatomischen Verhältnisse bei der intraligamentären und pseudointraligamentären Gravidität größere Beachtung erfährt, tritt die intraligamentäre Entwicklung häufiger in Erscheinung. Bei ihr kommt es zur teilweisen oder völligen Entfaltung, Verdrängung und Nutzbarmachung des zwischen den beiden Blättern des Lig. latum gelegenen subserösen Bindegewebes, in der Weise, daß rein topographisch dessen Oertlichkeit durch den in der Eianlage und

deren Umhüllung bestehenden Tumor räumlich stark erweitert und fortlaufend ausgefüllt wird. Im weiteren Verlauf dieses Wachstumsmodus kann dann das ganze Parametrium der einen Seite in die den Tumor umgebende subperitonaeale Höhle einbezogen werden, ja es kann derselbe sogar paravesikal, subcoekal oder subsigmoidal unter dem Peritoneum in die Höhe steigen. Dabei ist der Ausgangspunkt der Schwangerschaft, ob Tube oder Ovar, von untergeordneter Bedeutung, lediglich die weitausholende, subperitonaeale Ausbreitung ist von Belang.

Ganz im Gegensatz hierzu bleibt bei pseudointraligamentären Graviditäten das Lig. latum stets geschlossen, wird durch den sich immer mehr vergrößernden Fruchtsack, der schließlich mit dem hinteren Ligamentblatt fest verklebt lediglich in die Fläche ausgedehnt und so über die obere Konvexität des Tumors nach hinten unten gezogen, so daß schließlich dessen vordere, obere und hintere Umgrenzung von dem unentfalteten doppeltlamelligen Lig. latum gebildet wird.

Da die Erkennung der intraligamentären Gravidität offenbar häufig Schwierigkeiten bereitete, bes. in den älteren Fällen, forderte man schließlich bestimmte Kriterien, die der Diagnosestellung einer intraligamentären Fruchtentwicklung zugrunde gelegt werden sollten. Es wurde verlangt, daß der Fruchtsack bei asymetrischer Lage fest und tief auf dem Beckenboden sitze, daß das zwischen Uterus und Fruchtsack unentfaltet gebliebene Stück des Lig. latum in seinem oberen Rande strangähnlich Uteruskuppe und obere Fruchtsackwölbung verbinde, daß der Fruchtsack selbst glatte Oberfläche und scharfe Umgrenzung nach seiner Umgebung hin zeige, des weiteren, daß der Ureter und die Art. uterina dem Fruchtsack im Beckenbindegewebe innig angelagert seien u. a. m. (Veit.) So wurden dann in der neueren Literatur Fälle, die mit diesen Kriterien in Uebereinstimmung gebracht werden konnten, schlechthin als intraligamentäre Gravidität angesprochen. Jedoch allein die makroskopischen Kennzeichen genügen nicht zur Diagnosestellung einer intraligamentären Gravidität; denn nicht selten wird das Bild, bes. in den weiter vorgeschrittenen Fällen, durch intime Verklebungen zwischen Fruchtsack und Nachbarorganen und ausgedehnte Schwartenbildung in der Fruchtsackwand zur Unkenntlichkeit verändert. In solchen schwierigen Fällen ist die mikroskopische Untersuchung unerläßlich, ja selbst diese ist nicht immer imstande, die Frage mit Sicherheit zu entscheiden, ob intraligamentäres oder pseudointraligamentäres Wachstum vorliegt. Fester Sitz auf dem Beckenboden kommt auch bei pseudointraligamentärer Gravidität vor, der Zug des Lig. latum vom Uterus zum Fruchtsack kann bei weiter vorgeschrittenen Fällen infolge inniger Aneinanderlagerung beider Gebilde vollkommen fehlen, die glatte Oberfläche und scharfe Umgrenzung des Tumors muß bei Verklebungen des Fruchtsackes mit der

Umgebung verloren gehen. Es ist demnach ohne weiteres einleuchtend, daß das bloße Auge nur in ganz unkomplizierten Fällen die Entscheidung treffen kann, ob intraligamentäre oder pseudointraligamentäre Entwicklung vorliegt. In allen anderen Fällen muß die genaue histologische Analyse der Fruchtsackwandung herangezogen werden. Zunächst wäre festzustellen, ob die vordere Wand des Fruchtsackes nur eine einzige peritonaeale Decklamelle aufweist, wie es bei der echten intraligamentären Gravidität der Fall sein muß, oder deren zwei oder drei, wie es dem Wachstumstypus der pseudointraligamentären Gravidität entspricht.

Während bei der pseudointraligamentären Gravidität das Bindegewebe zwischen dem Lig. latum in keiner Weise in seinem Zusammenhange gestört wird, findet man es bei der intraligamentären Gravidität versprengt, und zwar ist das subseröse Gewebe bei dieser meist ungleich über die Oberfläche des Fruchtsackes verteilt, denn es folgt, während dieser die Lamellen des Lig. latum auseinander drängt, wohl in der Regel die Hauptmasse des Zwischengewebes dem vorderen Blatte. Der seröse Ueberzug der Vorderwand läßt sich meist von der eigentlichen Fruchtsackwand leicht trennen, ein Verhalten, das auf das Vorhandensein einer ziemlich mächtigen Zwischenschicht hinweist. Hier also läßt sich recht häufig die eigentliche, von der Tube selbst stammende Wand des Fruchtsackes von den aufgelagerten Schichten leicht trennen und isoliert darstellen; desgleichen ist der Fruchtsack in der Regel nach der Basis, dem Beckenzellgewebe zugekehrten Partie, scharf abgegrenzt, wenn nicht die an dieser Stelle inserierte Placenta die Wand durchwachsen und ihre Elemente zum Schwund gebracht hat. Die Hinterwand des Fruchtsackes, eine der Dehnung am meisten ausgesetzte Partie, ist bei der echten intraligamentären Gravidität meist außerordentlich dünn, oft bleibt nur die Serosa des Lig. latum an der Hinterwand allein erhalten, so daß sie bis zur Durchsichtigkeit verdünnt erscheint, und es kann unter diesen Umständen nicht Wunder nehmen, wenn bei der intraligamentären Gravidität in diesem Bereiche am häufigsten Rupturen gefunden werden.

Von Bedeutung ist dann weiterhin für die tubaren intraligamentären Schwangerschaften die Lage des Ovars in Bezug auf die Zirkumferenz des Fruchtsackes, worauf Werth aufmerksam gemacht hat. Er berichtet, daß das Ovar bei dieser Art von Gravidität in den meisten Fällen nicht aufzufinden war, und zwar nimmt er an, daß es infolge subserösen Wachstums dieser Graviditäten durch Zug- und Druckwirkung der Atrophie anheim fallen oder unter dem Einfluße der Fruchtsackbildung so erhebliche Gestaltsveränderungen erleiden kann, daß es bis zur Unkenntlichkeit verändert erscheint. Wenn das Ovar jedoch ausfindig gemacht werden konnte, so stellte man es in den

häufigsten Fällen in der oben beschriebenen Gestalt an der Hinterwand des Fruchtsackes fest. Handele es sich aber um eine pseudointraligamentäre Gravidität, dann müsse sich das Ovar in einer besonders versteckten, aber typischen Lage vorn am Fruchtsack finden. Diese Lagebeziehung des Ovariums zum Fruchtsack bietet in schwierigen Fällen unter Umständen die einzige Möglichkeit, die Differentialdiagnose nach der einen oder nach der anderen Seite zu klären. So fand Werth in einem von Schauta als intraligamentäre tubare Gravidität beschriebenen Präparat das Ovarium nahe dem Uterus zwischen der vorderen Fruchtsackwand und dem an dieser Stelle nicht entfalteten, sondern nur an den Fruchtsack angehefteten Lig. latum; ebenso entdeckte er an einem in der Sammlung der Kieler Frauenklinik befindlichen Präparat von 7monatlicher Tubenschwangerschaft, die in sonst charakteristischer Weise alle Zeichen einer intraligamentären Gravidität zeigte, das wohl erhaltene, nur etwas komprimierte Ovar zwischen der vorderen Fruchtsackwand und dem mit diesem fest und flächenhaft verkitteten Lig. latum.

Was die ovarielle intraligamentäre Gravidität betrifft, so kann man sagen, daß bei ihr Lagerung des Ovars an der Vorderwand des Fruchtsackes nicht unbedingt für Pseudointraligamentärgravidität spricht, denn die Lokalisation des Ovariums zum Fruchtsack kann in diesem Falle sehr wechselnd sein. Häufig wird man es mehr lateral oder hinten finden, wenn nicht sogar das Ovar so weit Anteil an der Bildung der Fruchtsackwandung genommen hat, daß ovarielle Substanz über die ganze Zirkumferenz des Fruchtsackes versprengt ist, wie das bei der intrafollikulären Schwangerschaft der Fall sein kann. Die Unterscheidung zwischen tubarer und ovarieller intraligamentärer Gravidität hat zunächst das Verhalten der Placenta zum Ovar einerseits, zur Tube andererseits zu beachten. Weiter ist für die Diagnose der ovariellen Gravidität von größter Wichtigkeit die Feststellung der Beteiligung des Ovarialgewebes an der Fruchtsackbildung und das Auffinden der an dieser völlig unbeteiligten Tube. Findet man dagegen im Fruchtsackinneren Tubenschleimhaut, so ist damit der tubare Ausgangspunkt sicher gestellt. Aber auch die Mächtigkeit und Anordnung der Muskulatur in der Fruchtsackwand ist differentialdiagnostisch zu verwerten. Da diese Muskulatur in erster Linie aus der Tube und in geringem Grade aus dem Lig. latum stammt, muß der Fruchtsack bei der tubaren intraligamentären Gravidität kräftigere Muskelzüge aufweisen als bei der ovariellen, auch sind diese bei der ersteren ringsum in der ganzen Fruchtsackwand zu erwarten, während sie bei der letzteren da, wo der Fruchtsack auf dem Beckenboden oder an der seitlichen Beckenwand aufsitzt, fehlen. Im allgemeinen wird ja die Muskulatur der Tube jene des breiten Mutterbandes, wenn diese auch

manchmal beträchtliche Vermehrung aufweisen kann, an Masse erheblich übertreffen. Ferner steht dem Ei bei der intraligamentären Tubargravidität tubare und intraligamentäre Muskulatur bei der Fruchtsackbildung zur Verfügung, während bei der ovariellen lediglich intraligamentäre in Betracht kommt. Nur wenn die Muskulatur durch weitgehende Atrophie reduziert ist oder ganz verloren gegangen und durch Bindegewebe ersetzt ist, wird die diesbezügliche Untersuchung der Fruchtsackwand die Differentialdiagnose nicht fördern können.

Trägt also der Fruchtsack auf seiner Oberfläche nur eine einzige peritonaeale Lamelle, liegt das mit der Placenta in keiner Weise zusammenhängende Ovar auf der Rückseite des Fruchtsackes, weist seine Wand ringsum glatte Muskelzüge auf, und sind alle makroskopischen Vorbedingungen, insbesondere die Entfaltung des Lig. latum und der breite Sitz des Tumors auf dem Beckenboden oder an der seitlichen Beckenwand klar zu erkennen, dann ist die Schwangerschaft als tubare intraligamentäre Gravidität anzusprechen; sind alle diese Kriterien vorhanden, mit Ausnahme der zirkulären Anordnung glatter Muskelfasern, und zeigt das Ovar organischen Zusammenhang mit der Placenta, oder finden sich ovarielle Elemente diffus in der Fruchtsackwand zerstreut, dann ist die Schwangerschaft als ovarielle intraligamentäre Gravidität nachgewiesen.

Ueber einen Fall von intraligamentärer Schwangerschaft, dessen ovarielle Natur über jeden Zweifel erhaben dasteht, berichtet Williqk in der Prager Vierteljahrsschrift für Heilkunde, Band 23:

Der Fruchtsack, linksseitig entwickelt, von den beiden Blättern des Lig. latum umschlossen, enthält einen Fötus von 54 mm Steiß-Scheitellänge. Die fibröse Wand des Fruchtsackes wie dessen seröse Umhüllung gehen unmittelbar aus den äußeren Schichten des Eierstockes, der mit dem hinteren Umfang des Fruchthalters untrennbar zusammenhängt, hervor. Der linke Eileiter verläuft gewunden an der oberen und vorderen Peripherie des Fruchtsackes nach außen und kommt nur an seinem freien Ende mit dem Fruchtsack in Kontakt. Durch den Nachweis des innigen Zusammenhanges des Eierstockes mit dem Fruchthalter und des direkten Ueberganges von Eierstockelementen in die Fruchtsackwand, bei einem Verhalten der gleichseitigen Tube, das jede Möglichkeit einer Beteiligung derselben an der Bildung der Fruchtsackwand ausschließt, sind die wichtigsten Kriterien für den ovariellen Ausgang der Gravidität erfüllt.

Es ist denkbar, daß eine sekundär abdominelle Gravidität mit neugebildetem, schwartigen Fruchtsack und schwersten peritonitischen Verklebungen makroskopisch einmal als intraligamentäre Gravidität imponieren kann. Doch fehlt in diesem Falle dem sekundär gebildeten Fruchtsack jede glatte Muskulatur,

und der primäre, rupturierte Fruchtsack muß noch irgendwo, wenigstens in Rudimenten, nachweisbar sein. Andererseits findet man in der Literatur Fälle als Abdominalgravidität angeführt, die später als intraligamentäre Gravidität erkannt wurden. So beschreibt Dreesen in der Monatsschrift für Geburtshilfe, Band 31, einen Fall von Abdominalgravidität, der von Werth als Intraligamentärgravidität berichtigt wurde. Auch hier bestanden zwischen dem ovoiden Fruchtsacke und den umgebenden Teilen zahlreiche Adhaesionen, besonders feste mit dem Netz. Bei genauer Untersuchung des Präparates, das aus dem gesamten Beckeninhalt mit Fruchtsack bestand, stellte Werth fest, daß durch diesen das Lig. latum vollständig entfaltet, wohl auch noch das Peritonaeum in der linken Hälfte des Douglas'schen Raumes abgehoben war. Ferner war das Peritonaeum der hinteren Uterusfläche bis wenig unterhalb des Fundus und über die Mittellinie nach rechts hinaus durch den Fruchtsack abgehoben, und dadurch eine enge Verbindung zwischen diesen beiden Teilen hergestellt. Dieser Befund allein genügte, um den intraligamentösen Sitz des Fruchtsackes zu diagnostizieren.

Einen völlig zweifelsfreien Fall von intraligamentärer Tubengravidität beschreibt Litzmann im Archiv für Gynäkologie, Band 16.

Operations- und Sektionsbefund:

Fruchtsack rechtsseitig im Lig. latum entwickelt, unter starker Verdrängung der Scheide tief ins Becken ragend, Uterus ist faustgroß, Fundus in Nabelhöhe, dem Fruchtsack dicht angefügt, die Grenze zwischen beiden durch pseudomembranöse Auflagerungen verdeckt. Rechte Tube mit entfalteter Mesosalpinx auf der Oberfläche des Fruchtsackes verlaufend, sondierbar, mit Entfernung vom Uterus an Weite zunehmend, der ampulläre Teil geht in den Fruchtsack über. Rechtes Ovar und Ligam. ovarii propr. nicht gefunden. Placenta saß im Grunde des Fruchtsackes im Becken. Frucht komprimiert, ohne Fruchtwasser, sterbend durch Laparatomie entwickelt.

In Anbetracht der Seltenheit der Fälle von weiter vorgeschrittener intraligamentärer Fruchtentwicklung möchte ich über einen Fall von intraligamentärer Tubargravidität berichten, der im pathologischen Institut des Landeskrankenhauses Braunschweig zur Sektion gelangt ist.

Es handelt sich um eine 26jährige Frau, die am 2. VI. 1922 der medizinischen Abteilung des Landeskrankenhauses überwiesen wurde, und deren Krankengeschichte ich hier kurz folgen lasse:

Anamnese: Familienanamnese o. B. Seit ihrer Kindheit bestehe schon Versteifung im rechten Kniegelenk, sei jedoch früher nie

ernstlich krank gewesen. Seit Januar 1922 sei die Regel fortgeblieben und Patientin glaubt, in anderen Umständen zu sein. Mitte April 1922 erkrankte sie mit Brust- und Rückenschmerzen, Husten und Auswurf. Seit Mitte Mai habe sie hohes Fieber und starke Atemnot. Seit dem 25. Mai blutet sie aus dem Genitale.

Befund: Mittelgroße, leidlich kräftig gebaute Frau in mäßigem Ernährungszustand mit blaß-cyanotischer Gesichtsfarbe. Starke Atemnot.

Temperatur 39,4 Gr.

Puls 100 Schläge in der Minute, klein und unregelmäßig.

Starke Oedeme beider Unterschenkel.

Kein Exanthem.

Augen: Pupillen beiderseits rund und gleich groß, reagieren prompt auf Lichteinfall und Convergenz. Augenhintergrund o. B.

Zunge: mit grau-weißem Belag bedeckt.

Zähne defekt.

Rachenorgane zeigen keine Besonderheiten.

Lungen: Grenzen entsprechen der Norm, sind beiderseits gut verschieblich, über beiden Spitzen leicht Schallverkürzung. Ueber allen Lungenfeldern hört man reichlich mittelblasige Rasselgeräusche.

Herz: Grenzen regelrecht, Aktion unregelmäßig, Töne unrein.

Abdomen: aufgetrieben, nirgends druckempfindlich, Leber und Milz sind nicht zu tasten. Uterus über der Symphyse fühlbar.

Extremitäten: Rechtes Bein im Kniegelenk versteift.

Patellar- und Achillessehnenreflexe beiderseits auslösbar.

Verlauf:

3. VI. Patientin zeigt heute eine ausgesprochene Nackensteifigkeit und ist benommen. Morgentemperatur 39.2 Gr. Am Nachmittag wird Patientin sehr cyanotisch, der Puls ist trotz Excitantien sehr klein. Exitus erfolgt abends 11 Uhr.

Infolge des schweren Zustandes der Patientin und des bereits 24 Stunden nach der Krankenhaus-Aufnahme eingetretenen Exitus konnte eine abschließende Untersuchung nicht vorgenommen und somit ein genauer gynaekologischer Befund nicht erhoben werden.

Die am 6. VI. 1922 ausgeführte Sektion der Leiche im pathologischen Institut des Landeskrankenhauses (Presektor: Prof. Dr. Schultze) ergab folgenden Befund:

Leiche einer kleinen kräftig gebauten Frau mit gelöster Totenstarre, reichlich Totenflecken an den abhängigen Teilen des Körpers und starken Zeichen der Fäulnis. Hautfarbe blaß, Fettpolster leidlich, desgleichen die Muskulatur. Augenbindehäute

blaß. Pupillen gleich weit. Gebiß defekt. Brüste halbkugelig, Mamillen deutlich hervortretend, entleeren auf Druck Sekret, Warzenhöfe pigmentiert Brustkorb gut gewölbt. Bauch in gleicher Höhe. Die großen Schamlippen sind verdeckt durch die stark geschwollenen und hervordringenden kleinen Schamlippen Extremitäten im allgemeineu o. B. Nur das rechte Bein ist im Kniegelenk versteift und im Bereiche des Unterschenkels ödematös. Lage der Baucheingeweide gehörig. Die Darmschlingen zeigen überall glatt-spiegelnden Ueberzug. Der Uterus steht mit seinem Fundus in der Mitte zwischen Nabel und Symphyse Die Leber steht am Rippenbogen. Ihre Oberfläche ist mit dem Zwerchfell verwachsen. Dieses steht rechts an der 4., links an der 5. Rippe Nach Abnahme des Sternums sieht man den Herzbeutel nur in geringer Ausdehnung frei, da er von beiden, stark geblähten Lungen überlagert wird. In beiden Pleurahöhlen etwas klare, blutig gefärbte Flüssigkeit. Beide Lungen sind im Bereiche der Spitze strangförmig mit der Brustwand verwachsen. Der Herzbeutel ist zart und umfaßt das faustgroße, schlaffe Herz. Es hat einen blaßen Ueberzug und enthält in seinem Inneren wenig Blut und Blutgerinsel. Der Klappenapparat ist zart, desgleichen das Endokard, die Kranzgefäße und der Anfangsteil der Aorta. Der Herzmuskel ist frei von Herden. Die rechte Lunge ist groß, fühlt sich luftkissenartig an, Farbe ist schiefer-grau-blau. An den verwachsenen Stellen sieht man an der Oberfläche, die sonst glatt und spiegelnd ist, einige feine Membranen. Ferner sieht man durch die Pleura eine Aussaat von kleinen bis hirsekorngroßen, grauen Knötchen hindurchscheinen. Auf der Schnittfläche sieht man das ganze Gewebe mit grauen Knötchen durchsetzt. Die Bronchialschleimhaut zeigt leichte Injektion, Gefäße und Bronchien sonst frei. Die Hilusdrüsen sind ohne Befund. Die linke Lunge verhält sich wie die rechte.

Die Zunge ist blaß, durch Fäulnis grünlich verfärbt. Der Schlundring und die Speiseröhre o. B. Desgl. die blutig imbibierte Kehlkopf- und Luftröhrenschleimhaut. Die Schilddrüse ist pflaumengroß, auf der Schnittfläche rotbraun verfärbt. Die Epithelkörperchen sind frei. Die Bauchaorta ist zart, o. B. Die Milz ist groß und weich. Milzmaße: 14½ : 9½ : 3½; die Kapsel ist glatt und zeigt infolge der Verwachsungen mit der Umgebung zahlreiche Membranen. Das Gewebe selbst ist weich und infolge Fäulnis zerfließend. Die linke Nebenniere ist ebenfalls vergrößert, zeigt deutlich Mark und Rinde. Die linke Niere ist groß und blutreich. Die Kapsel läßt sich von der glatten Oberfläche gut abziehen. Die Schnittfläche ist deutlich gezeichnet. Nierenbecken und Ureter frei. Die rechte Nebenniere wie links. Die rechte Niere ist etwas kleiner als die linke, zeigt aber beim Durchschneiden zahlreiche, bis wallnußgroße Hohlräume mit käsig-eitrigen Massen, die sich bis in den Ureter, der gut

bleistiftdick ist, fortsetzen. Die Harnblase ist leer, ihre blasse Schleimhaut faltenreich. Der Mastdarm ist glatt, o. B. Die Vagina ist blaß und glatt, zeigt reichlich Schleimbelag. Die Portio ist etwa um eine halbe Fingergliedlänge hervorragend. Der Muttermund ist quergespalten. Der Uterus ist kleingänseeigroß. Die Hinterwand der Scheide wird von einem etwa billardkugelgroßen Tumor halbkugelig vorgewölbt. Die Gebärmutter ist 12 cm lang, der Douglas ist deutlich verkürzt, da zwischen Mastdarm und Gebärmutter sich derbe Verwachsungen befinden. Auf der linken Seite ist das lig. teres deutlich zu erkennen. Die geschlängelte Tube ist in die Verwachsungen mit einbegriffen, doch läßt sie sich gut herauspräparieren. Der linke Eierstock ist in die Verwachsungen mit eingebettet und zwar findet er sich hinter und unter der Tube. Das Ligamentum latum ist dünn Das rechte lig. latum ist in einen doppelt faustgroßen Tumor umgewandelt, der ohne Grenze in die Gebärmutter übergeht. Oben zieht über dem Tumor ein dünner Strang hinweg, der das lig. teres darstellt. Von der rechten Tube und dem rechten Eierstock ist mit Sicherheit vorerst nichts aufzufinden. Beim Einschneiden in das rechte Ligamentum entleert sich klare Flüssigkeit und es zeigt sich eine Eikammer mit einem 21 cm langen weiblichen Foetus, der an einer fast kleinfingerdicken 17 cm langen Nabelschnur hängt. Die Innenfläche des Hohlraumes ist von Amnion glatt ausgekleidet, überall findet sich darunter zottiges Placentargewebe. Die Eikammer reicht nach oben bis an das rechte ligamentum teres, nach unten fast bis an den Damm, 4 cm unter die Portio herunter. Nach links erstreckt sie sich hinter die Gebärmutter bis an den linken Rand der Cervix, nach rechts ist sie 8 cm von dem rechten Cervixrand entfernt. Durch die Eikammer ist die hintere Scheidenwand vorgewölbt, ebenso der Douglas'sche Raum verstrichen. Der Sitz der Eikammer ist vollständig intraligamentär. Die Schleimhaut von Cervix und Corpus etwas aufgelockert, aber blaß. Die Uteruswand ist im Bereiche des Corpus 1,5 cm dick, nirgends findet sich eine Verbindung zwischen Eikammer und Uterusinnerem. Während der Anfangsteil der rechten Tube mit Sicherheit nicht aufzufinden ist, läßt sich das abdominale Ende in Verwachsungen eingebettet am hinteren rechten mittleren Teil der Eikammer auffinden. Der Sitz des rechten Eierstockes war ohne Zerstörung des Präparates, die vermieden werden sollte, nicht feststellbar. Auch der Mastdarm zeigt durch die Eikammer etwa 7 cm oberhalb des Anus eine halbkugelige Vorwölbung. Die Dicke der Eikammerwand beträgt durchschnittlich 1 cm. Zwischen Scheide und Eikammer 0,75 cm Wanddicke.

Die mikroskopische Untersuchung hat ergeben, daß das strangartige, etwa halbbleistiftdicke Gebilde, das abhebbar über den Fruchtsack hinweg zieht, das lig. rotundum und nicht etwa

die Tube ist. Die Wand des Fruchtsackes besteht aus derbem Bindegewebe, dann folgen nach innen zu größere Gefäßlichtungen und dann die Placenta. Die Tube ist mit Sicherheit nicht aufzufinden.

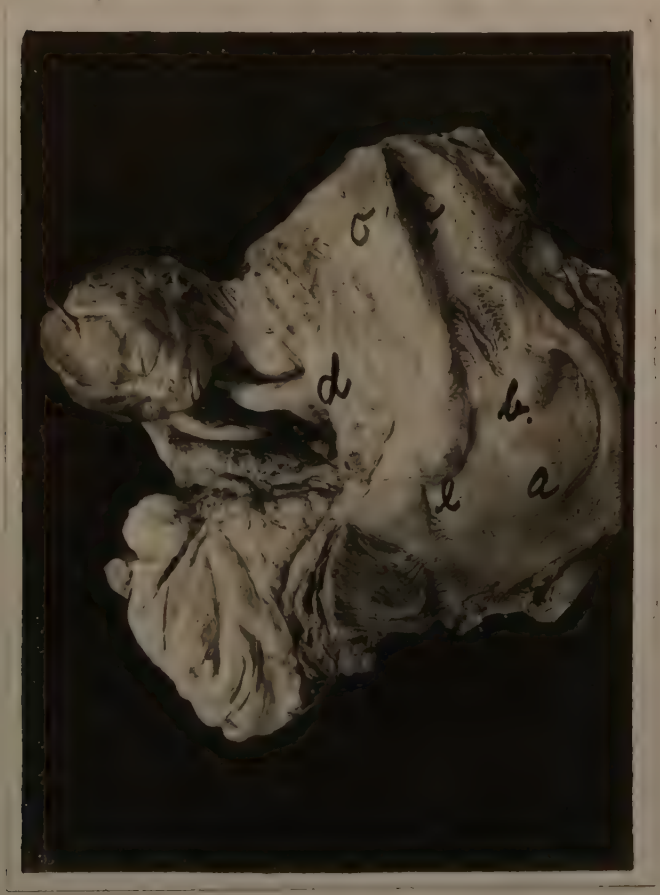

Photographie des soeben beschriebenen Präparates.

a = Scheide, b = Portio, c = Corpus uteri, d = eröffneter Fruchtsack, e = Vorwölbung des Fruchtsackes in die Scheide.

Epikrise.

Nach dem soeben geschilderten Befund unterliegt es wohl keinem Zweifel, daß es sich in diesem Falle um eine rechtsseitige intraligamentäre Tubargravidität handelt.

Für die intraligamentäre Entwicklung des Fruchtsackes spricht nicht allein der tiefe Sitz desselben auf dem Beckenboden, ferner die nicht Auffindbarkeit des Ovars, ein bei intraligamentärer Gravidität, wie ja oben bereits erwähnt, häufig zu erhebender Befund, sondern vor allem die durch den Fruchtsack bedingte völlige Entfaltung des rechten ligamentum latum, die ja das wesentliche Kriterium für die intraligamentäre Fruchtentwicklung darstellt.

Für den tubaren Ausgang dieser Gravidität spricht die Tatsache, daß die rechte Tube, abgesehen von ihrem abdominalen Ende, überhaupt nicht aufzufinden ist, eben, weil sie als Eihalter voll und ganz in die Fruchtsackbildung einbezogen worden ist.

Was die Therapie in diesem Falle anbelangt, so wäre zu sagen, daß bei Betrachtung des Präparates eine Entbindung des Kindes durch Incision der hinteren Scheidenwand denkbar erschiene.

Die klinische Diagnose der intraligamentären Gravidität ist sowohl in den ersten, als auch in den späteren Monaten nur höchst selten mit Sicherheit zu stellen. Oft genug wird eine weiter vorgeschrittene Extrauteringravidität selbst mit der normalen Schwangerschaft verwechselt und auch die umgekehrte Fehldiagnose kommt nicht selten vor. Allenfalls kann bei einer noch jüngeren Extrauteringravidität die verhältnismäßig unbewegliche Lage des als Schwangerschaftsprodukt gedeuteten Tumors neben dem Uterus an intraligamentäres Wachstum denken lassen. Bei älteren ektopischen Graviditäten kommt der tiefe, bis auf den Beckenboden herab reichende, unsymetrische Sitz des Fruchtsackes als für intraligamentäre Schwangerschaft sprechend in erster Linie in Frage. Immerhin wird die Diagnose einer intraligamentären Schwangerschaft stets nur Vermutungsdiagnose bleiben, da auch andere Extrauteringraviditäten, besonders die pseudoligamentäre und die sekundär abdominelle Gravidität, ähnliche klinische Symptome darbieten. Besonders schwierig ist die Diagnose jener Fälle, bei denen überhaupt nie an Gravidität gedacht wurde und die erst spät zur Untersuchung kommen, wenngleich diese sich auch nicht nur auf die intraligamentäre Gravidität beziehen. Vielfach wurden sie mit irgend einer Tumorbildung verwechselt, wenn nicht irgend ein Umstand den Gedanken an Schwangerschaft nahe legte. Deshalb ist hier die Anamnese von weittragender Bedeutung. Ab und zu wird es möglich sein, kindliche Teile, insbesondere den Kopf, zu palpieren, doch nur, wenn der Fruchtsack nicht zu dickwandig und noch einigermaßen beweglich ist. Bei den intraligamentären Graviditäten wird das meist nicht gelingen, wenn nicht die Gravidität in den allerletzten Monaten steht oder der kindliche Kopf tief unten im kleinen Becken fixiert ist. In schwierigen Fällen kann auch

die Röntgenuntersuchung zu Rate gezogen werden, die häufig zum Ziele führt. So kann man sagen, daß die Diagnose der intraligamentären Gravidität sowohl in ihrem Frühstadium als auch in den späteren Monaten wohl zu erbringen ist, daß sie aber unter bestimmter Ausschließung der übrigen Extrauteringraviditäten isoliert kaum mit Sicherheit gestellt werden kann.

Die Therapie der intraligamentären Gravidität ist nur im engen Zusammenhang mit den übrigen Formen als Therapie der Extrauteringraviditäten überhaupt zu besprechen. Dabei stehen die älteren Extrauteringraviditäten im Vordergrunde des Interesses, denn die Therapie der jüngeren ist kaum nennenswert umstritten. Während für diese bestimmte Richtlinien feststehen, so kann sich die Frage nach der einzuschlagenden Behandlungsmethode bei weiter vorgeschrittenen ektopischen Schwangerschaften häufig recht verwickelt gestalten. Hat man eine junge Extrauteringravidität einmal sicher diagnostiziert, so ist die Operation, die stets in der sofortigen Entfernung des ganzen Fruchtsackes bestehen soll, vorzunehmen und es wird so bei einigermaßen erhaltener Widerstandsfähigkeit der Patientin die junge ektopische Schwangerschaft in den meisten Fällen der Heilung zugeführt. Es ist dies ein Verfahren, das selbst bei ausgedehnter intraligamentärer Sackentwicklung ohne besondere Gefährdung der Mutter ausführbar ist. Ganz anders, sobald der 5. Schwangerschaftsmonat überschritten wird. Hier sieht sich der Kliniker häufig erst durch die bei der Operation sich zeigenden Komplikationen vor die verantwortungsvollsten Entschlüsse gestellt. Sind die Verhältnisse durch ausgedehnte Verwachsungen zwischen Fruchtsack und Nachbarorganen oder durch ganz atypischen Sitz der Placenta (atypisch im Sinne von außerhalb des Bereiches der Tube und des Ovariums liegend) kompliziert, so bieten sich doch oft Fälle dar, die jedem chematischen operativen Vorgehen trotzen. Vor allem gefürchtet sind die schweren und lebensbedrohenden Blutungen aus der Placentarstelle, sobald diese in den Bereich des Operationsfeldes hineingezogen wird. Solche Gefahren zu umgehen, wetteifern eine ganze Reihe von Operationsmethoden, die alle ein Ziel verfolgen, nämlich die Entfernung von Fruchtsack und Placentaranlage. Wenn man auch diesem Ziele in letzter Zeit sehr viel näher gekommen ist, so fehlt dennoch für die Erreichung desselben ein einheitliches Verfahren.

Während einige Operateure den Standpunkt vertreten, daß in allen Fällen nach Entfernung der Frucht Fruchtsack und Nachgeburt an Ort und Stelle zu belassen seien, bis diese nach vollendeter Verödung der Gefäßbahnen von den Naturkräften ausgestoßen oder zur Schrumpfung gebracht werden, stimmen andere in jedem Falle für die radikale Entfernung von Fruchtsack und Placenta. So kommt Sittner auf Grund einer von ihm geführten umfangreichen Statistik zu der Ueberzeugung,

daß als das anzustrebenste Ziel der Behandlung weiter vorgeschrittener ektopischer Schwangerschaften nicht die Zurücklassung, sondern vielmehr die Entfernung der Nachgeburt und zwar, wenn irgend möglich, die Totalextirpation von Sack einschl. Placenta zu gelten habe. Das ist zwar verständlich, denn sind doch auch Fälle bekannt, die bei zwei- und mehrzeitigem Eingreifen und Zurücklassung des Fruchtsackes und sekundärer Lösung der Placenta durch Verblutung oder Pyaemie tödlich endeten, abgesehen von den durch das Einnähen des Fruchtsackes in die Bauchdecken häufig bedingten Fistelbildungen und dem unter Umständen recht langen Krankenlager der Frauen. Auch Veith hält die Totalextirpation von Sack und Placenta fast in allen Fällen für ausführbar, während sich Franz in sehr entschiedener Weise zu Ungunsten des entfernenden Verfahrens ausspricht. Er sagt, es sei prinzipiell der Fruchtsack mit der Placenta zurückzulassen, denn es bestehe für seine Entfernung kein triftiger Grund. Die der letzteren zugesprochenen Vorteile einer rascheren Genesung, sowie der Vermeidung von Fisteln und Bauchbrüchen würden von den Nachteilen, die sich aus schwieriger Sacklösung und aus der Möglichkeit von Nebenverletzungen, von Blutungen und von Infektion ergeben, bei weitem übertroffen.

Bumm verfährt je nach den Verhältnissen, er nimmt die Totalextirpation vor bei guter Stielung des Sackes und Fehlen von Verwachsungen und schlägt das Zurücklassen der Nachgeburt bei Vorhandensein allseitig fester Adhäsionen und breitbasiger Insertion der Placenta vor.

In der Berliner Sitzung vom 16. Februar 1923 hebt er hervor, daß der Standpunkt, den Fruchtsack in schwierigen Fällen zurückzulassen, durchaus nicht veraltet sei und verweist auf einen eigenen Fall mit flächenhafter Insertion der Placenta an der Radix mesenterii, bei dem es zwar noch gelang, Fruchtsack und Placenta zu entfernen, der aber doch an Nachblutung zugrunde ging. Es war hier nicht mehr möglich, die Loslösung zu unterbrechen, nachdem sie einmal begonnen war. Außer der Adhärens des Sackes und dem atypischen Sitz der Placenta ist es vor allem die intraligamentäre Entwicklung, zumal, wenn sie Mesenterialgebiete in Anspruch nimmt, die der Totalextirpation die größten Schwierigkeiten in den Weg zu legen imstande ist.

Aus alledem erhellt, daß man für die operative Behandlung der Extrauteringraviditäten der weiteren Monate ein strenges Schema nicht aufzustellen vermag, sondern daß individualisierendes Vorgehen, je nach Lage des Falles, zu fordern ist. Für das operative Vorgehen ist vor allem auch die Feststellung entscheidend, ob es sich um einen noch erhaltenen oder bereits erloschenen Placentarkreislauf handelt. Unter den ersteren Fällen müssen dann noch diejenigen mit extragenitalem Sitz

der Placentaranlage unterschieden werden, während bei den letzteren eine Trennung dieser Art nicht vorgenommen zu werden braucht. Für die Fälle mit erhaltenem Placentarkreislauf und extragenital haftender Placenta ist wohl auch heute noch immer die Methode der Einnähung des Fruchtsackes in die Bauchwunde mit Tamponade der Eihöhle und sekundärer Entfernung der Placenta gerechtfertigt. Unter besonders günstigen Umständen mag auch in diesen Fällen die Radikaloperation ausgeführt werden, jedoch nur dann, wenn die Gefahr einer lebensgefährlichen Blutung mit größter Sicherheit auszuschalten ist. Diese Gefahr kann unter Umständen vermindert werden, wenn man sich bei der Ausschälung des Sackes möglichst außerhalb der Sackwandungen hält, besonders im Bereiche der Placentarstelle. Sehr gute Dienste bei der Beherrschung der Blutung leistet selbstverständlich die prophylaktische Abbindung der A.Spermatica interna und A.uterina, Gefäße, die in der Hauptsache die extrauterinen Fruchtsäcke versorgen. Anders ist dies aber bei den intraligamentär entwickelten Graviditäten, bei denen neben diesen Gefäßen noch andere Gefäßbezirke zur Placentarversorgung herangezogen werden.

Es ist bei dieser Form der ektopischen Graviditäten also besonders wichtig, zu überlegen, welches Verfahren das für die Mutter schonendste und am wenigsten lebensbedrohende ist. Die Berücksichtigung der Frucht, sofern diese überhaupt lebensfähig ist, hat in diesen Fällen stets in den Hintergrund zu treten.

Die Fälle mit erhaltenem Placentarkreislauf und genital haftendem Mutterkuchen (typischer Sitz der Placenta) liegen zweifellos viel einfacher, sodaß hier ein Einnähen des Fruchtsackes kaum in Frage kommt.

Prinzipiell anders gestaltet sich das operative Vorgehen, wenn der Placentarkreislauf erloschen ist (auch bei den intraligamentären Graviditäten mit erloschenem Placentarkreislauf).

Infolge Verödung der Placentargefäße spielt hier, selbst auch bei atypischem Sitz der Placenta, die Gefahr der Verblutung eine weit geringere Rolle, und es ist in diesen Fällen in erster Linie die Radikaloperation in Betracht zu ziehen.

Der Streit der Meinungen dreht sich aber nicht nur um die Art der Operation, sondern auch um den Zeitpunkt, an dem bei konstatierter Extrauteringravidität der zweiten Hälfte der nötige Eingriff einzusetzen habe. Daß eine innerhalb der ersten Hälfte und ebenso eine nahe dem Ende der Zeit angetroffene Schwangerschaft sofort durch die Operation zu unterbrechen sei, ist eine feststehende Tatsache. Ob aber in der übrigen Zeit der zweiten Hälfte ein Zuwarten im Interesse des Kindes erlaubt und angeraten werden dürfe, das ist eine von den verschiedenen Autoren verschieden beantwortete Frage. Einige raten, bei Schwangerschaft jenseits des 5. Monats zu-

gunsten des Kindes bis zum Ende zu warten, falls nicht dringende Umstände den Eingriff vorher nötig machen. Taylor besonders hält die aus intraligamentärer Schwangerschaft hervorgehenden Kinder für durchaus zum Weiterleben geeignet und befürwortet daher für sie den Aufschub des Eingriffes bis zum Ende der Schwangerschaft. Entgegen diesen zugunsten des Kindes für den Aufschub der Operation sich aussprechenden Meinungen ist Keller der Ansicht, daß eine Rücksichtnahme auf das kindliche Leben nicht erlaubt sei, weil mit fortdauernder Gravidität das mütterliche Leben und damit auch das kindliche jeden Augenblick den größten Gefahren ausgesetzt sei. Ganz besonders aber wies Werth, welcher auf Grund der geringen Lebenschancen der ektopischen Kinder, der durch Ruptur, Ileus und Peritonitis der Mutter drohenden Gefahren, sowie der mit zunehmender Schwangerschaft wachsenden Schwierigkeiten der Operation das Zuwarten für ein unerlaubtes Spiel mit dem Leben der Mutter bezeichnet und sofort nach gestellter Diagnose aktives Eingreifen fordert.

Alle Gefahren berücksichtigend, die die zuwartende Methode mit sich verbindet, muß man sich schließlich dahin entscheiden, daß diese, die auf Kosten eines fraglichen Gewinnes das Leben der Mutter in so hohem Grade gefährdet, im Prinzip abzulehnen ist. Dabei tritt der Gedanke an eine etwaige Mißbildung des Kindes, auf die man ja immer gefaßt sein muß, ganz in den Hintergrund. Lediglich die große Lebensgefahr, in der sich die Mutter befindet, und gegen die man im Augenblick der Katastrophe meist so gut wie machtlos ist, verbietet diese Indikationsstellung.

Strebt also auch die Therapie der älteren Extrauteringraviditäten in sicher berechtigter Schematisierung ihrer allgemeinen Gesichtspunkte, unter der Perspektive der modernen Asepsis und des heutigen operativen Könnens fast durchweg nur noch die Radikaloperation an, und besteht der alte Standpunkt Werth's, daß jede ältere Extrauteringravidität mit lebendem Kind zu behandeln sei wie eine maligne Geschwulst, d. h. sofort möglichst radikal beseitigt werden müsse, auch heute noch zu Recht, so darf doch in Würdigung der durch die Verschiedenartigkeit der Fälle bedingten ungleich großen Schwierigkeiten der einzelnen Eingriffe die operative Indikationsstellung in Bezug auf die so wichtige Frage der Entfernung des Fruchtsackes auf Grund jener Schematisierung nicht prinzipiell verallgemeinert werden.

Literatur.

1) Bumm, Grundriß zum Studium der Geburtshilfe

2) Werth, Extrauterinschwangerschaft. Beiträge zur Anatomie und zur operativen Behandlung derselben.

3) Herff, Otto von, Zeitschrift für Geburtshilfe und Gynäkologie, Band 34.

4) Mueller, Handbuch der Geburtshilfe

5) Schauta, Beiträge zur Casuistik, Prognose und Therapie der Extrauterinschwangerschaft.

6) Sittner, Archiv für Gynäkologie, Band 84.

7) Pfeiffer, Intraligamentäre Tubenschwangerschaft. Monatsschrift für Geburtshilfe und Gynäkologie, Band 65.

8) Schatz, Freiburg 1924, Ueber die intraligamentäre Gravidität.

Lebenslauf.

Ich, Willi Ernst Hermann Albrecht, ev. Konfession, wurde am 16. 1. 1900 als Sohn des Kantors Hermann Albrecht in Dieckow in der Neumark geboren.

Nachdem ich 4 Jahre die dortige Bürgerschule besucht hatte, erhielt ich meinen weiteren Unterricht auf der Oberrealschule Hirschberg (Schlesien) und auf der Oberrealschule Berlin-Steglitz, wo ich Ostern 1920 die Reifeprüfung ablegte, um mich nunmehr dem medizinischen Studium zu widmen.

Nachdem ich im Jahre 1925 in Berlin das Staatsexamen bestanden hatte, war ich ein Jahr als Medizinalpraktikant am Krankenhaus vom Roten Kreuz zu Braunschweig tätig, worauf ich September 1926 die Approbation erlangte. Sodann bildete ich mich etwa ein Jahr lang in der Pathologie aus und zwar am pathologischen Institut des Kreiskrankenhauses Berlin-Lichterfelde und des Auguste-Viktoria-Krankenhauses Berlin-Schöneberg.

Seit dem 12. Juli 1927 bin ich im Johanniter-Krankenhaus Sonnenburg (Neumark) als Assistent angestellt, um mich hier vorwiegend chirurgisch-gynäkologisch zu betätigen.